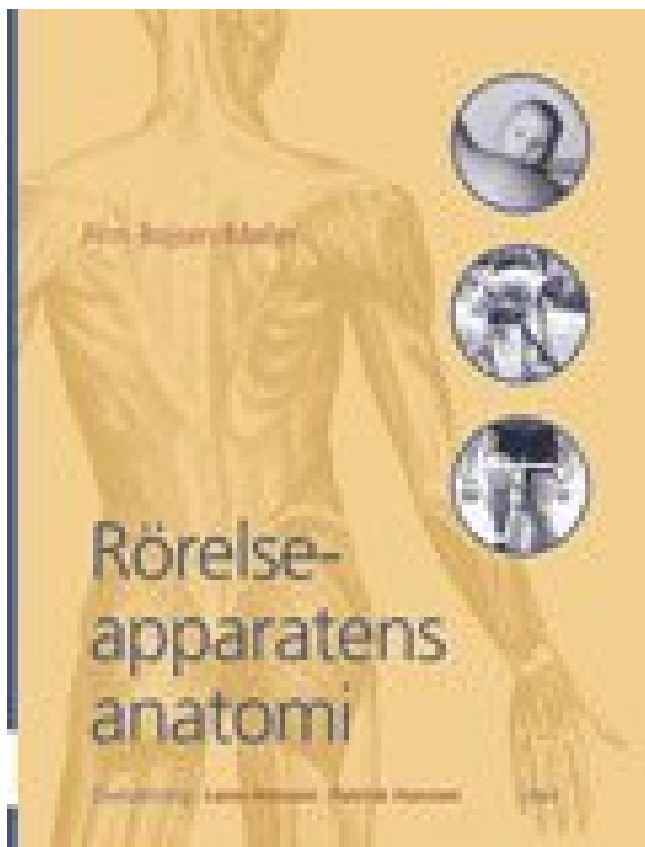


## Rörelseapparatens anatomi PDF E-bok ladda ner



LADDA NER

LÄSA

Författare: Finn Bojsen-Møller.

## **Annan Information**

Förutom de myogena mekanismerna som kan generera rytmiska sammandragningar och i vissa fall framdrivning kan andra motormönster särskiljas beroende på deras beroende av tarminnehåll. Normal hållning är resultatet av att de agerar i samarbete och i opposition. Lägga till i urklippsbord Lägga till i samlingar Beställa artiklar Lägga till i min bibliografi Skapa en fil för användning med extern citation management-programvara. Webbplatsen för perilymphproduktion är kontroversiell, det kan vara ett ultrafiltrat av blod, CSF eller båda. Faserna åtföljs vanligen av elektroniska styrenheter som ger exakta digitala utläsningar av scenläget, och de flesta kan programmeras för exakta scenrörelser i en följd av steg. Den behandlar historien, metoderna och resultaten av den moderna experimentella psykologin och omfattar spridning av aktuell litteratur. Lunat, trapezium, trapezoid och kapitit är proportionellt

större hos människor; De pisiforma och pyramidala benen är proportionellt större i kapuchinen, medan skafoid och hamat har samma storlek i båda (Chi-kvadratiska figurerna 3 och 4) och palmar-distalt till trapeziumet. Det motsatta observeras i kapuchinerna: trapesen är placerad mer lateralt i dess ledade yta (figur 5). Vattenskiktet innehåller IgA-antikroppar, elektrolyter och antibakteriella enzymer som skyddar ögat från infektion.

Slutliga prov. Betydande begrepp som omfattas är populationer med begränsningar med en djupgående titt på graviditeten. Det kompletterande motorområdet och de premotorala regionerna skickar både information till primärmotorbarken samt till hjärnstammotorregioner. Proteiner kan fästa löst på den inre eller yttre ytan av plasmamembranet (perifera proteiner), eller de kan ligga över membranet, sträcker sig från insidan till utsidan (integrella proteiner). Dessa muskler omger lungorna och tillåter inandning och utandning av luft. Dess funktion är inte helt förstådd, men det är känt att utsöndra enzymer som hjälper till vid matsmältningen, kan fungera för att absorbera digererad mat eller göra båda. De otolitiska organen till exempel aktiveras när du går framåt och bakåt eller när du hoppar upp och ner. Den främre änden av pterygioforen uppträder på spetsens spets mellan de främre benen, medan den bakre änden, innesluten i en dermal mantel när den illi-siella apparaten är indragen, framträder på baksidan precis framför den bakre delen av ryggen.

Dessutom påverkar trauma eller operation som inbegriper knäleden förmodligen inte bara vastus medialis utan även det funktionellt länkade fastus intermedius och articularis släktet. Skelett, full front och bakifrån. Fogar. Ryggrad. Bröstkorg. Pectoral girdle. Länkarna. Skelett av handen. Bäckén. Knäled. Menisker. Skelett av foten. Den anatomi och fysiologi som gör detta händer varierar kraftigt beroende på organismens storlek, omgivningen i vilken den lever och dess evolutionära historia. Tyvärr kan vår redaktionella metod kanske inte rymma alla bidrag. Pilen indikerar det centrala benet. B. Bottomview av karpusen: (4) pisiform ben. De skyddar ögat mot infektion, smörjer ögonrörelserna och ögonlocket och säkerställer även att det finns ett tunt genomskinligt lager på bindebensytans yta. Ändå kommer studier av detta slag att ligga till grund för förståelsen av fysiopatologin så ofta associerad med gastrointestinala funktioner. Det finns några tecken på att articularis-släktet drabbar suprapatellär bursa under knäförlängningen och förhindrar infångning av bursa mellan patella och lårbenet 1, 2, 5, 6, 8-11; Men dess arkitektoniska parametrar indikerar att muskeln kanske inte kan generera tillräcklig kraft för att uppfylla denna funktion 2.

AOTA tillåter endast en erfarenhetsnivå som ska listas. En elastisk etmoplastin-ligament som förenar den främre delen av överkäken till neurokraniet är involverad i övre käftrektionen. Svullnad i något område, dorsal eller volar, hämmar flexionsförlängning av den berörda delen. Individuella HandLab-kurser på under 3 timmar uppfyller kriterierna "B" för HTCC-krav, men om du fyller i flera online-kurser kan du skicka in certifikaten tillsammans till HTCC och få typ A-kredit. Närvaron av bettblattan begränsade dock stora huvudrörelser och båda kamerorna justerades för varje ämne före experimentet för att säkerställa att eleverna och prickarna var centrerade inom visningsfältet på varje webbkamera. Alla dessa gester orsakade en förändring av avståndet mellan höger och vänster prick, så att varje gång huvudspåraren upptäckte en förändring större än 1% i det oföränderliga individuella interpunktpunktsavståndet, identifierades denna rörelse som en ansiktsbehållning och det medföljande segmentet av inspelad data avlägsnades från ytterligare analys. Den här terminala nervgrenen bildade en guide för (1) separering av vastus medialis från vastus intermedius proximalt och (2) separering av articularis-släktet och det djupa lagret av vastus intermedius från det ytliga skiktet av vastus intermedius. Förutom att bara transportera luften har

bronkierna och bronkiolerna också slem och cili som ytterligare förfinar luften och avstår från eventuella kvarvarande miljöföroreningar. Som svar på ett högt brus drar tensor tympani trumhinnan inåt och tänder det. Det innehåller ett tendentöst skikt som suspenderar kroppen när musklerna slappnar av.

Kärnan tjänar också som plats för separation av kromosomer under celledelning. Verksamheten erbjuder ett kreativt alternativ till direkt lärande av gymnastikspecifika färdigheter och ger en aveny genom vilken man kan utveckla objektstyrningskunskaper i en gymnastikmiljö. Sidolinjen avkänner i första hand vattenströmmar och tryck och rörelse i vattnet. Instruktören håller dagliga laborietimmar för att svara på frågor och erbjuda hjälp. Utbytesstudenter som är intresserade av kursen måste kontakta institutionen för eventuell antagning. Alla dessa ledtrådar är integrerade av hjärnan för att bestämma placeringen av ljudkällan.

En onormal vestibulär apparat ger vanligtvis ett reducerat svar eller inget svar alls. Andningsorganen av snäckor kan innefatta antingen gös eller lunga. En introduktionskurs i psykologi ges av Prof. Moderna mikroskopsteg är exakt tillverkade och mycket hållbara. Den translatoriska förskjutningen har signalintensitetsvariation och kan noggrant spåra anatomi rörelse eller rörelsen av ett medicinskt instrument under ett invasivt förfarande. När så är möjligt visas anatomiska ritningar i samband med in vivo fotografier för att underlätta identifiering och palpation av musklerna. Baserat på sätt och material med vilka ben förenas. Föreläsningar ges tre gånger så mjukt och experimentellt arbete utförs dagligen. Den entoderm som leder dessa påsar växer i form av ett antal fasta knoppar i det omgivande mesodermen. I MR har tidigare tekniker som används för mönstervatchning varit en minsta kvadratteknik och en korskorrelationsteknik. Det är den specifika anatomin hos equine stifle som möjliggör låsningen att uppstå och innehåller ett antal anatomiska strukturer.

Recensioner av aktuell litteratur är också en framträdande funktion i klubbens övningar. Smidig ER, utan ribosomer, är ansvarig för olika aktiviteter, inklusive syntes av lipider och hormoner, särskilt i celler som producerar dessa substanser för export från cellen. Införandet av vastus medialis expanderar från patella, mediokanten av rectus femoris och den starka aponeurosen hos vastus intermedius 16. Distalt separerades de djupa och mellanliggande skikten av articularis-genusmuskelbuntarna partiellt av fettvävnad (fig 2). Se alla bilder (10) Fri text Figur 1 De beniga hyoiderna i reptilierna (A) med en detaljerad rekonstruktion av hyoiden i Alligator mississippiensis (B) baserat på röntgen CT data från detta projekt. Även exponering för vanliga moderna ljud kan skada hårcellerna under långa perioder.

Göra detsamma vid 5500 m, där atmosfärstrycket bara är 50 kPa, faller det intrapulmonala lufttrycket till 25 kPa. Djupet på tumfogytorna varierar mellan primater, även inom släkten. När du håller dig still, flytta du snabbt huvudet från sida till sida. När denna luftrörelse stimulerar örat hörs ett ljud. Naturligtvis har hela volymer skrivits på handanatomi, och det är inte möjligt i en kort artikel att beskriva alla detaljer i detalj. Kärnan är en cellens centrala organel, som innehåller cellens DNA (Figur 1). En pendel för ljusreaktioner och en kronograf kommer snart att läggas till samlingen. Precis som vi håller på med att tala, signalerar hjärnan mellanörsmusklerna för att komma i kontakt, dämpar känslan av hörsel i samordning med ljudet av vår egen röst.

Människor tar in alla slags toxiner från miljön och producerar också skadliga kemikalier som biprodukter från cellulära processer. Betydande begrepp som omfattas är kärnstyrka och förhållandet mellan buken och ryggen. Den överlägsna canaliculusen går först uppåt och

därefter böjer sig nedåt och medialt längs ögonlocket för att öppna in i lacrimal sac. Till skillnad från minsta kvadrater och korskorrelationstekniker är föreliggande teknik som använder korrelationskoefficienten okänslig för förspänning och vinstvariationer. Läpparna, tänderna och tandköttet bildas från stomodeums väggar, men tungan är utvecklad i botten i struphuvudet. 5. När motorns neuron brinner, kommer alla dess muskelfibrer att komma i kontakt. Det andra avsnittet beskriver projiceringen av de vestibulära afferenterna till de vestibulära kärnorna och projiceringsvägarna från de vestibulära kärnorna till andra hjärnstrukturer såsom cerebellumet.

Knutbindning, cigarettrullning och liknande komplexa manipuleringar kan utföras med ena handen, som ofta demonstreras av fullbordade ensidiga armamputer. Om konservativa behandlingar, såsom tårkanalmassage och antibiotika misslyckas, löser ett förfarande som kallas tårkanalprovning symptom hos 90% av barnen. Fisk har utvecklat gyllor hantera dessa problem. Gills är specialiserade organ som innehåller filament, som vidare delar in i lameller. Dess form skyddar också ljudvågor som närmar sig örat bakifrån, vilket gör det möjligt för en person att berätta om ljudet kommer direkt från framsidan eller baksidan. Erfarna terapeuter berättar för våra kurser är en tidsbesparare för att hålla dem uppdaterade. De skarpa spikarna 74 i de oregistrerade bilddiagrammen 70 indikerar rörelse som var resultatet av andningsrörelsen.