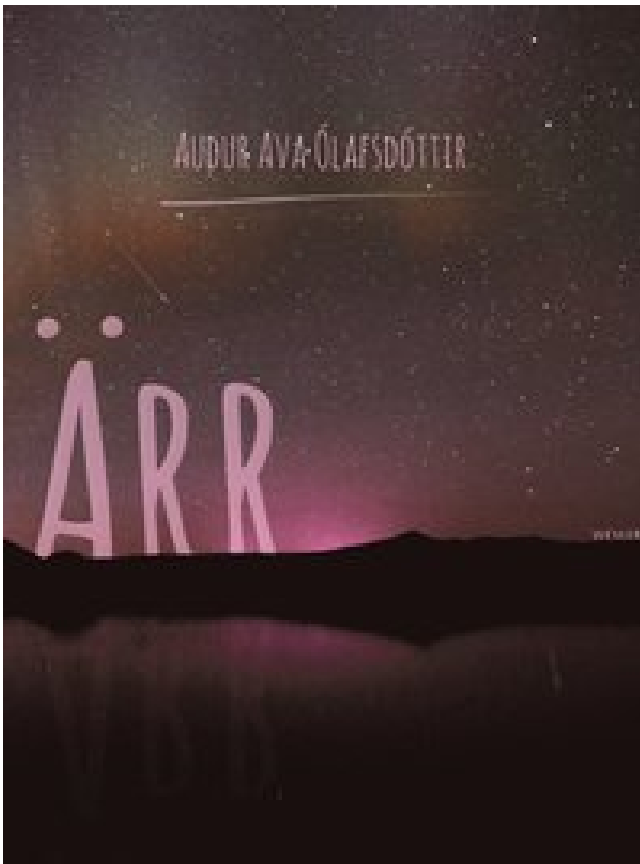


Ärr PDF E-bok ladda ner



Författare: Audur Ava Ólafsdóttir.

LADDA NER

LÄSA

Annan Information

Sedan är ärrer ersatt med oskärmad hud (ofta från. Behandlingen av allvarliga eller framstående ärr anses av plastikkirurger vara en av deras viktigaste problem. Dermabrasion, d.v.s. avlägsnande av huden på ett kontrollerat sätt, kan användas för att avlägsna fula ärr som har uppstått av kirurgi eller akne. Båda läkare rekommenderar ofta silikon för patienter som vill ha en minimal ärr. "Prova silikonplåtarna i två månader eller längre", säger Dr. Kober. "Flera silikonplåtar fortsätter att vara klara, så att den kan gömma sig under smink. Högheten är ledd av Scars mest trofasta följare, Zira. Användarvillkor - Sekretesspolicy - Allmänna försäljningsvillkor - Juridiskt meddelande -. Bortsett från överjordisk debridering, avulsions-skador, brännskador med full tjocklek. Drakkar Klose (lätta bout) Felice Herring vs.

Andra icke-kirurgiska ingrepp som för närvarande försöks med varierande resultat inkluderar antihistaminer, vitaminer, kväve senap, Verapamil och retinsyror. Trots att deras interaktioner är korta refererar de två som bröder och i slutet av serien arbetar de tillsammans för att hjälpa till att bygga om Ishval. Snart seder de sig med kloroform och utsätts för en grym tortyr - ett sjukt spel där biskopen berättar för varje tjej att be honom att döda den andra för att stoppa sitt eget lidande. Huden gjorde en massa kollagen (säg: KAHL-uh-jen) - tuffa vita proteiner som fungerar som broar - för att återansluta den trasiga vävnaden.

Joan håller sig i trubbel med lagen när hon dyker upp på brottsplatserna precis som brottsbekämpning anländer. Hitta en läkare Våra centra Kontakta oss Skicka oss en förfrågan Gör en utredning Medicinsk rekord Begär sjukhus Kontaktinformation Kliniker Kontaktinformation Karta, vägbeskrivning och taxiinfo Internationell kontaktkontor Försäkring Vi accepterar Refererande patienter Gör ett avtal Kontrollera dina scheman och boka ett möte. Kroppsaffärer av C-vitamin i de senaste 4-5 månaderna, och allvarlig brist är osannolikt att observeras hos en person som konsumerar den genomsnittliga västerländska kosten. I vissa fall kan man också rekommendera steroidinjektioner efter operation i upp till två år. Därefter gör Scar mindre framträdanden i *The Lion King II: Simba's Pride* (1998) och *The Lion King 1?* (2004), i vilket han helt och hållet är uttryckt av Cummings, samt visas i filmens Broadway musikaliska anpassning, där Scar-rollen härrörde från John Vickery. Om så ändras ändras castinghastigheter eller dmg eller något alls. Denna inflammation, beroende på platsen, kan ta formen. Om kanten blir avbruten, ska en kirurg trimma den tillbaka till frisk hud strax före stängning av snittet. Indikationer för vävnadsexpansion i ärrrevision av huvud och nacke är en otillräcklig mängd och kvalitet hos omgivande hud och ökad morbiditet för revision med lokala flikar jämfört med aktuell ärrbildning.

Alternativen inkluderar pifrenidon (Esbriet) och nintedanib (Ofev). Det bästa är att du försöker med dessa behandlingar, varav många är dubbla som hemmedel för akne. De är inte bara de perfekta för borttagning av ärr, men de lämnar huden överallt. I många fall kan din läkare välja att använda en CT-skanning utöver röntgenstrålar. Raiders TJ Carrie delar ärr, erfarenheter med unga patienter SFGate - 17 februari 2018 Carrie var 15 när han genomgick öppen hjärtkirurgi för att reparera en kranskärlsfel. De är ofta kliande eller smärtsamma och kan begränsa rörelsen om de är täta och nära en ledd. Små områden av lungörrning är vanligtvis inte allvarliga. Jag säger till dem att för att göra ärrer jämnt, måste de se till att varje kant som de suturerar tillsammans är lika som en dörr på ett rymdskepp. " Dessa ärr kan vara ytliga till svåra, beroende på mängden vävnadsförlust.

Efter operationen kan behandling med silikonplåten minska sannolikheten för att den uppstår. Walker, utgivare CRC Press, 2012, ISBN 9781466502062. Finnerty, i *Total Burn Care* (Fourth Edition), 2012 Histologiska egenskaper hos hypertrofiska ärr Flera hypertrofiska ärr har undersökts histologiskt i vårt laboratorium. De avlägsnades både under plastiska kirurgiska förfaranden för att behandla frigivnings sårkontrakt och i prov som tagits för forskningsändamål. I denna process är ärrer helt avlägsnat och huden sys igen. Hon kommer förmodligen vara rädd för livet. 2 MP om en obehaglig upplevelse sårar dig, det ger dig en känsla av sorg eller rädsla som fortsätter länge. Hon var av hennes fars självmord. 3 MI för att förstöra utseendet på någonting SYN deface stenbrott som ärr i landskapet COLLOCATIONS adverbs är dåligt ärrade. Benen var dåligt skarna från en bilolycka. Därför kan vissa tecken inkludera allvarlig smärta eller nedsatt känslighet i det drabbade området.

Ovetande om att detta var syftet med hans arm (och att det tycktes få honom att smärta som

det absorberades) flydde ett lidande Scar. Scars eldste bror bröt det här tabuet genom att försöka den farligaste alkymistiken, mänsklig transmutation, i ett försök att återuppliva den avlidne kvinnan som både han och Scar hade älskat. När de bryter mot underjorden attackeras Scar och May av ett verkligt horde av monströsa chimärer som är uppdragna att skydda Homunculi's inre sanctum från inkräktare, men kan använda sina transmutationsförmåga för att hålla sig själv mot den oändliga horden när de går vidare nedåt. En keloid är ofarlig för allmän hälsa och förändras inte till hudcancer. Eftersom ärr är oundvikliga kommer en ny att bildas, men läkaren kan arbeta för att göra det mindre uppenbart. Det är den föredragna förstalinjehandlingen för keloider och andrahandsbehandling för hypertrofiska ärr. Omvänt rekommenderar många författare steroidinjektion vid avslutande av proceduren och månatligen postoperativt i upp till 6 månader. Seriell excision och underminering kan utföras för att ge en slutlig liten ellips. När kroppen gjorde sitt helande arbete bildades en torr, tillfällig skorpa över såret. Men fortfarande, det här är bara någonsin användbart om du absolut måste a) använda meleeattacker b) kasta pyromancies och c) använda en sköld eller stava från andra skolor, allt i samma kamp och utan att byta vad du har i handen. Utvecklingen av SCAR har publicerats i den vetenskapliga tidskriften Future Generation Computer Systems.

Den är uppväxt, mörk i färg och kan fortsätta växa efter att såret har läkt. Under denna procedur avlägsnas det gamla ärrret och nya snitt görs på varje sida, vilket skapar små triangulära flikar i huden. Han tvekade inte att attackera henne, men när Ed skyddade henne, påminde han om hur hans egna bror skyddade honom från Kimblee. Förlusten av en förälder orsakar permanenta ärr för många barn. Det är tillräckligt starkt som en katalysator så att någon pyromancy du alltid vill ha, bara i kombination med en av de bästa rörelserna i well.all of Dark Souls, verkligen i det krökta svärdet R1 och backflip, och till och med en spinnande stil WA som lämnar en kaos stava esque pudd alla i ett paket. Flickrande Myt. Flickrande Myt. 23 september 2011. När Mufasa ber Scar för hjälp, kastar Scar istället sin bror till sin död. De kan bildas på någon del av kroppen, även om övre bröstet och axlarna är särskilt benägna för dem. De flesta kommer att blekna och bli blekare över tiden, även om de aldrig helt försvinna.

Behandlingar inkluderar kirurgi för att ta bort ärrret, steroidinjektionerna eller silikonplåtarna för att plana ärrret. Din kirurg ger dig specifika instruktioner om hur du förbereder dig för operation, inklusive riktlinjer för att äta och dricka, röka och ta eller undvika vissa vitaminer och mediciner. Medan Scar och hans bror var nära motsatser, och Scar aldrig förstod hans brors studier om alkemi och alkalkonst, tyckte han verkligen om honom. Såret stängs med fina sömmar, som tas bort några dagar senare. Telltalsärr kan avslöja sanningen om Trumps hår International - Metro USA - 12 februari 2018 Visa alla Kombinationsbehandling för ärr visar effektiv ModernMedicine - 16 februari 2018 En växande forskningsgrupp tyder på att kemoterapidrogen 5-fluorouracil (5-FU) som används i kombination med fraktionell ablativ laserbehandling och kortikosteriodbehandling kan vara ett effektivt behandlingsalternativ för komplexa kirurgiska eller traumala ärr, rapporterade forskare vid årsmötet i Afroamerikaner och Hispanics är 16 procent mer mottagliga, till exempel, och keloidärr ses 15 gånger oftare i högpigmenterade etniska grupper än hos kaukasier. Det används främst för ärr som är resistenta mot andra behandlingar. Doktor Disney. 27 februari 2014. Hämtad 28 juli 2014.

Ta med information om din medicinska historia. Istället för hemkomst kommer Tom att vara misstänkt för att begå mordet, och det verkar som att hans gamla flamma är den enda som tror att han är oskyldig. I Mohs-kirurgi, som rekommenderas för vissa BCC och SCC och kräver särskild träning, analyserar läkaren alla kanter av ett tunt lager av borttagen vävnad i ett laboratorium på platsen medan patienten väntar. För mildera skrapor och skär, håll såret rent

och täckt och använd en antibiotisk salva för att förhindra infektion. I processen är det första skiktet en preliminär matris och är inte ärr. Om du loggar ut måste du ange ditt användarnamn och lösenord nästa gång du besöker.

Hudtransplantationer eller hudflikar görs efter det att ärrvävnaden har tagits bort. Som med andra kosmetiska procedurer är huvudmålet att göra patienten mer bekväm med sitt utseende, även om missbildningen kanske inte helt lindras. I dessa fall kommer din läkare att utveckla en behandlingsplan för att hantera det underliggande tillståndet och förhindra ytterligare ärrbildning. Resande visar stjärnor över två dussin Förundra karaktärer som de försöker förhindra att Loki förvärvar en kraftfull artefakt. Lorem ipsum dolor sit amet, consectetur adipiscing elit, sed do eiusmod tempor incididunt ut labore et dolore magna aliqua. Innan striden börjar fullt ut frågar Wrath vad Scars riktiga namn är, som han säger att han inte har någon, eftersom han för länge sedan övergav sitt namn. PDS-sutur har 50% draghållfasthet vid 1 månad och är histologiskt odetekterbar vid 6 månader. AgNOR-talet för fibroblasterna ökar signifikant. 799 Det finns också riklig mukopolysackarid, särskilt kondroitin-4-sulfat, mellan buntarna. Under behandlingen appliceras en kemisk lösning på huden. Medan vissa personer upplevde mild sting, löste de sveda snabbt. Hypertrofiska ärr är också förhöjda men innehöll.

Olika behandlingar kan hjälpa till att minska deras storlek och utseende. Jag anser att vårt mandat som rotarianer är att se till att ingen person någonsin utvecklar ett ärr. Han lyckas göra det i kloderna där Alphonse har blivit hörnt och håller en skadad maj, men möts av chimerahudet från tidigare. Även om gelplåt kan vara en effektiv behandling, finns det några nackdelar med några konventionella gelplattor. Den andra någonting går fel, den naturliga tendensen är att skapa en politik. "Någon har på sig shorts. Trots att mekanismen är otydlig, tyder på begränsad bevisning att massage kan minska hypertrofibildning i postoperativa ärr.